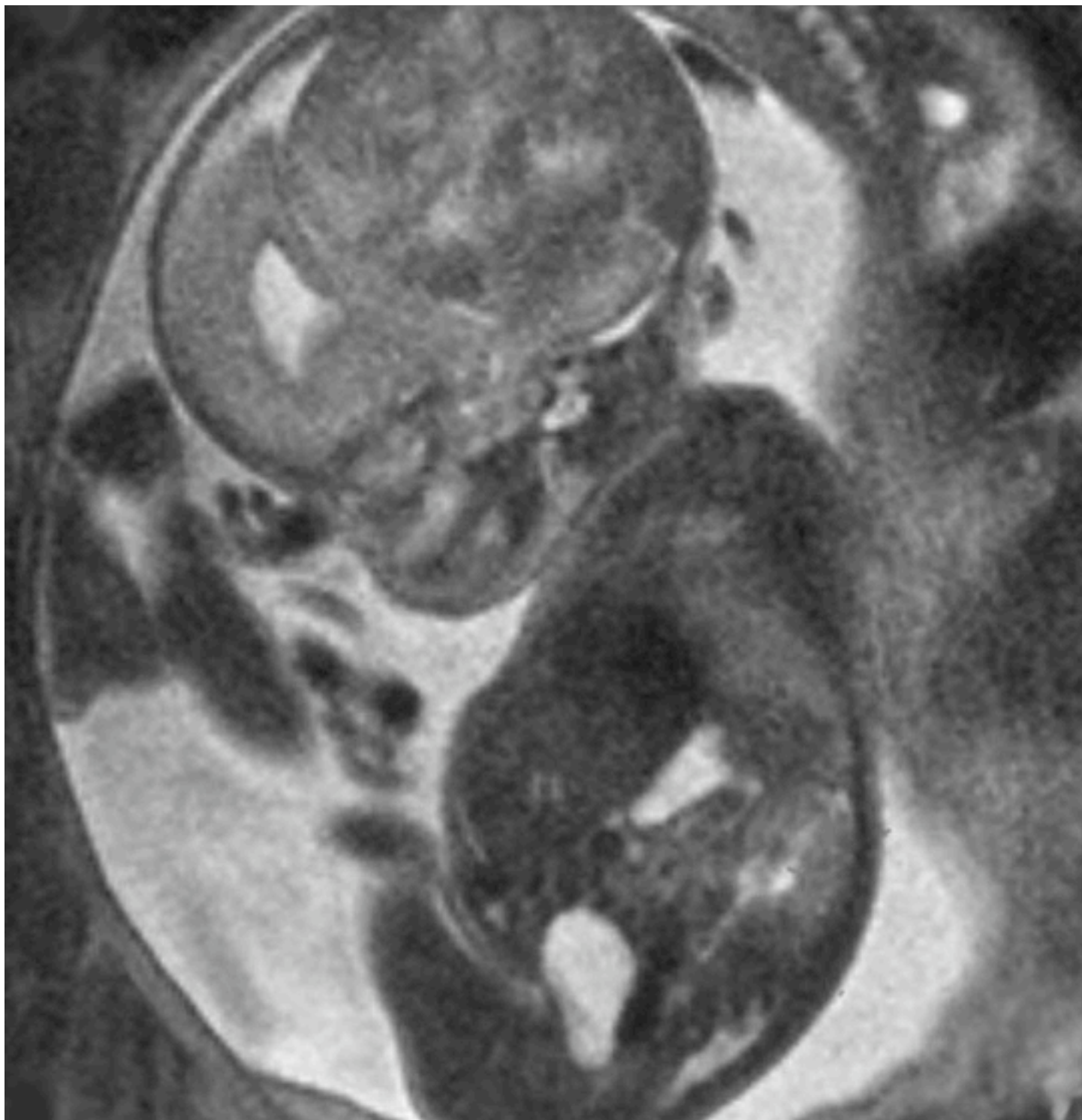


OSAKA

NNAC



NICHE NEURO-ANGIOLOGY CONFERENCE, MAY 12, 2007

NNAC

NNAC Program 大阪国際交流センター 小ホール 2007年5月12日

9:45-9:55 Opening message

What is niche? Why niche? (10分)

大阪市立総合医療センター 小宮山雅樹

9:55-12:25 1. 機能解剖・variation・anomaly

司会 虎の門病院 松丸祐司、小倉記念病院 東 登志夫

岐阜大学 吉村紳一、亀田総合病院 田中美千裕

1-1 Aberrant right subclavian artery and its variants (15分)

神戸大学 藤田敦史

1-2 Segmental agenesis of the internal carotid arteryの1例 (15分)

天理よろづ相談所病院 秋山義典

1-3 Carotid rete遠位部に発生した破裂動脈瘤の1例、-開頭時の所見とrete mirabileの考察 (15分)

大阪赤十字病院 井坂文章

1-4 Agenesis of the internal carotid artery: overview (20分)

中村記念病院 瓢子敏夫

1-5 眼動脈の発生とそこからの塞栓術 (15分)

虎の門病院 松丸祐司

NICHE NEURO-ANGIOLOGY CONFERENCE, MAY 12, 2007

1-6 **Reversed origins of the posterior communicating and anterior choroidal arteries** (15分)

大阪市立大学 西尾明正

1-7 **脳底動脈形成過程でのvariationと動脈瘤治療時の注意点** (15分)

神戸市立中央病院 坂井信幸

1-8 **Craniocervical junctionのMDCTとMRVによる静脈解剖の検討** (15分)

大分大学 清末一路

1-9 **Functional anatomyとVesaliusに見るルネサンス期の局所解剖** (25分)

亀田総合病院 田中美千裕

12:25-13:00 昼食

13:00-14:05 2. 症候群・系統疾患・疾患概念・病因論、おとなの血管病変

司会 徳島大学 松原俊二、大阪市立総合医療センター 小宮山雅樹

2-1 **Phace症候群の1例** (15分)

大阪市立総合医療センター 永田理絵

2-2 **Metametic arteriovenous malformation syndrome** (15分)

浜松医科大学 稲川正一

2-3 **遺伝性出血性毛細血管拡張症 HHT: overview** (20分)

徳島大学 松原俊二

2-4 **Fatal bleeding from venous angioma with AV shunt** (15分)

国立病院機構 函館病院 真鍋 宏

14:05-15:15 3. 頭頸部血管病変(血管奇形・血管腫)

司会 京都大学 中澤和智、おさか脳神経外科病院 黒岩輝壮

3-1 Arteriovenous malformation of the tongueの1例 (15分)

京都大学 中澤和智

3-2 眼窩 vascular malformationの1例 (15分)

朝日大学 村上記念病院 田中敏樹

3-3 Facial cirroid hemangioma?の3例 (15分)

徳島大学 佐藤浩一

3-4 Management of facial AVM (25分)

Roosevelt Hospital 新見康成

15:15-16:00 4. 小児の脳虚血、脊髄血管奇形

司会 国立循環器病センター 佐藤 徹、和歌山県立医科大学 増尾 修

4-1 MRA上狭窄度の緩快、増悪を示した小児水痘罹患後脳梗塞の1例 (15分)

岡崎市民病院 高木輝秀

4-2 非出血性急性増悪を認めた小児脊髄動静脈シャント (15分)

岐阜大学 吉村紳一

4-3 小児 high flow paraspinal AVFの1例 (15分)

長崎医療センター 高畠英昭

16:10-18:15 5. 小児の脳血管奇形

司会 Roosevelt Hospital 新見康成、広島市民病院 廣常信之
浜松医科大学 稲川正一

- 5-1 出生直後に血管内治療を施行した先天性硬膜動静脈瘻の1例 (15分)
福井県立病院 東馬康郎
- 5-1 新生児 dural sinus malformation症例における胎内診断とday 0 interventionの意義 (20分)
広島市民病院 廣常信之
- 5-3 段階的血管内治療により良好な経過を得た新生児ガレン大静脈瘤の1例 (12分)
鹿児島大学 永山哲也
- 5-4 新生児ガレン大静脈瘤の1例 (12分)
三重大学 阪井田博司
- 5-5 新生児ガレン大静脈瘤の1例 (12分)
琉球大学 伊藤公一
- 5-6 心不全と水頭症を伴った重症ガレン大静脈瘤の1例 (12分)
名古屋大学 宮地 茂
- 5-7 心不全で発症した新生児ガレン大静脈瘤の1例 (12分)
新潟大学 伊藤 靖
- 5-8 Vein of Galen aneurysmal malformation とdilatation: overview (30分)
Roosevelt Hospital 新見康成

18:15 Closing Remarks

大阪市立総合医療センター 小宮山雅樹

註 時間は、発表と討議を合わせた時間です。